

Analisi morfologica della radice mesio-vestibolare del primo molare superiore permanente

Parole chiave Morfologia canalare. Radice mesio-vestibolare sesto superiore. Numero canali.

Riassunto Gli Autori, mediante sezioni orizzontali a diverso livello e successivo esame stereomicroscopico, hanno esaminato 100 radici mesio-vestibolari di altrettanti primi molari superiori permanenti per constatare se al numero degli imbocchi canalari in camera pulpare corrispondessero ugual numero di canali al terzo medio ed al terzo apicale. Questa corrispondenza è stata evidenziata solamente nel 21% dei campioni esaminati. ⇒

Morphological analysis of the mesiobuccal root of the permanent maxillary first molar

Key words Canal morphology. Sixth-year maxillary mesiobuccal root. Number of canals.

Summary Using horizontal sections at various levels and subsequent examination through a stereoscopic microscope, the authors examined 100 mesiobuccal roots from the same number of permanent maxillary first molars in order to determine whether the number of canals in the medial third and the apical third corresponded to an equal number of canal orifices in the pulp cavity. Correspondence was only observed in 21% of the examined samples. ⇒

**Analisi morfologica
della radice
mesio-vestibolare
del primo molare
superiore permanente**

Nei primi molari superiori permanenti esiste un'ampia variabilità nella forma e nel numero dei canali radicolari; normalmente questo dente presenta tre radici, anatomicamente definite, e precisamente due radici vestibolari ed una radice palatina.

La nostra attenzione si è rivolta alla radice mesio-vestibolare in quanto è proprio in questa radice che può riscontrarsi la più ampia variabilità nel numero e nella forma dei canali radicolari.

La radice mesio-vestibolare è generalmente più larga della disto-vestibolare e, frequentemente, mostra, sulla superficie esterna, un solco longitudinale che

tende a dare a questa radice un'aspetto bilobato.

Molto spesso inoltre, nel terzo apicale si evidenzia una curvatura ad andamento distale.

I primi studi effettuati su questa radice risalgono a Preiswerk e Fischer, che evidenziarono la notevole variabilità del canale mesio-vestibolare, pur descrivendo la presenza di tre canali radicolari.

Il primo a descrivere un secondo canale nella radice mesio-vestibolare fu Moral che ne illustrò i vari aspetti.

Gli studi di Moral furono confermati da W. Hess che nel suo testo classico di "Anatomia dei Canali Radicolari", su un campione di 513 elementi, descrisse in maniera ancora oggi insuperata, la morfologia di questo dente.

Secondo Hess la formazione di due canali mesio-vestibolari nei primi molari superiori permanenti avviene in maniera fisiologica, cioè:

"I due canali vanno evidenziandosi quando sulla superficie esterna il solco verticale si affon-



curvature with distal progression in the third apical.

Initial studies conducted on this root by Preiswerk and Fischer demonstrated the considerable variability in the mesio-buccal canal.

Moral was the first person to discover a second canal in the mesio-buccal root and to illustrate its various forms.

Moral's findings were confirmed by W. Hess, who described the morphology of this tooth in his classic work "The Anatomy of Root Canals", based on a sample containing 513 teeth. This is still the definitive work on this subject.

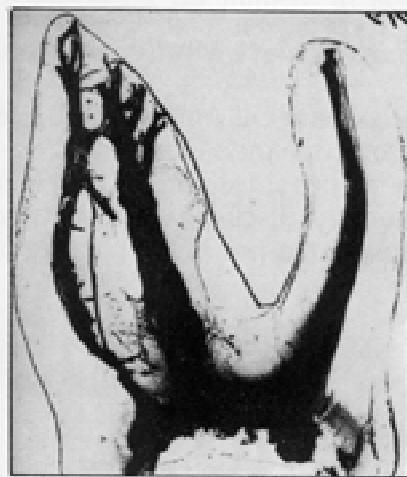According to Hess, the formation of two mesio-buccal canals in permanent maxillary first molars occurs physiologically; in other words.

The two canals become more evident when the vertical sulcus on the external surface deepens into the root in the mesiodistal direction.

Guided by the sulcus, the walls project within the canal lu-



Tavola anatomiche di Hess sugli aspetti morfologici di due molari superiori. (Preparato del Prof. Walter Hess - Archivio della Fondazione Prof. L. Castagnola - Pistoia).



Morphological aspects of two upper molars (from Hess's table).

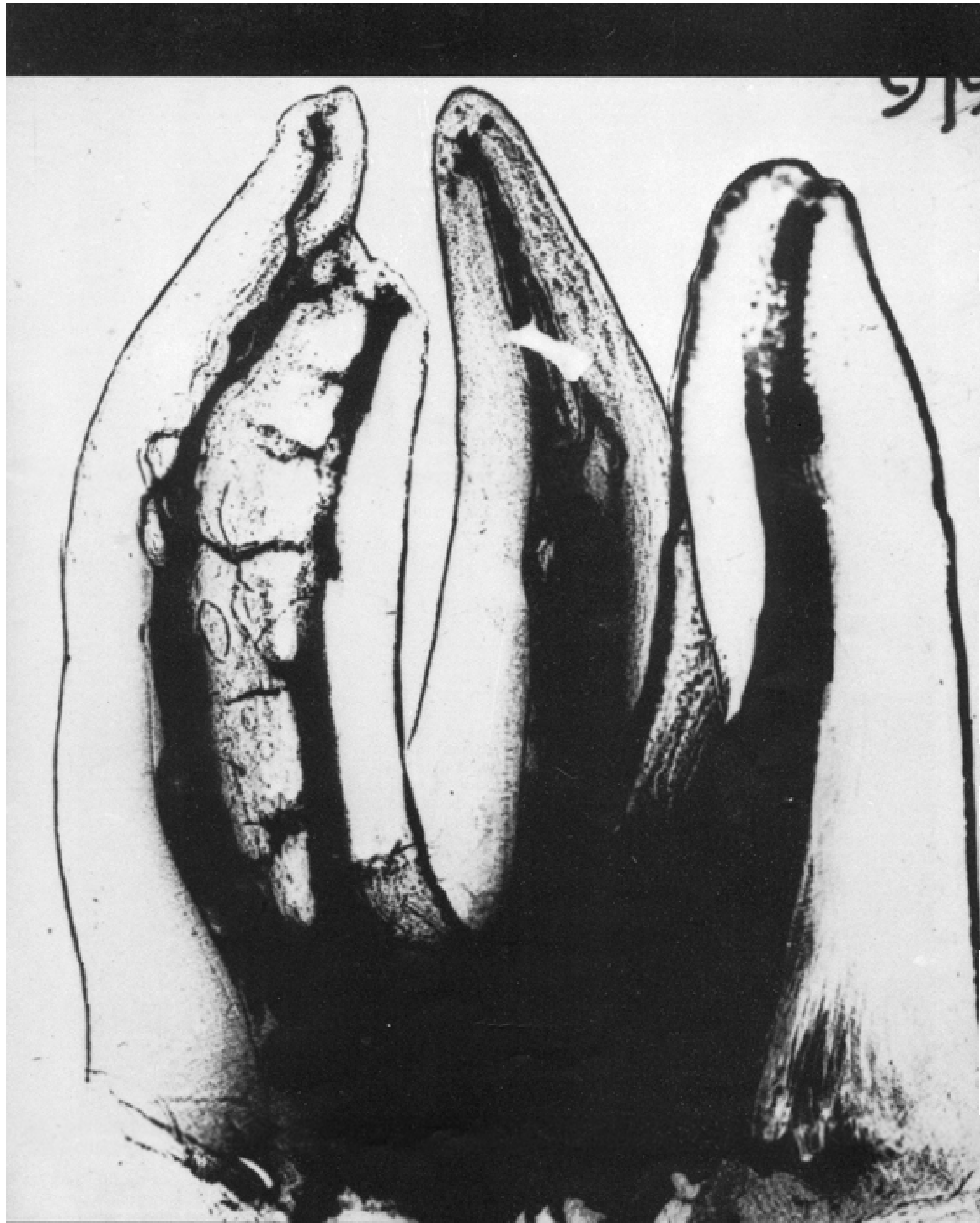
**Morphological analysis of
the mesiobuccal root
of the permanent
maxillary first molar**

There is considerable variability in the form and number of the root canals in the permanent maxillary first molars. This tooth normally has three, anatomically described roots; specifically, these are the two buccal roots and one palatine root.

We focused on the mesiobuccal root, since the greatest variation in number and form of the root canals is found in this root.

The mesiobuccal root is generally wider than the distobuccal root and frequently has a longitudinal sulcus on its external surface, which gives this root a bilobular appearance.

Furthermore, there is often a



da nella radice in direzione mesio-distale.

Guidate dai solchi, le pareti si aggettano all'interno del lume canalare favorendo la formazione di sepimenti di dentina che dividono completamente, o quasi, il canale".

L'osservazione più importante di W. Hess, confermata dal suo allievo E. Zürcher, riguardava le radici mesio-vestibolari di individui giovani nei quali il canale radicolare appariva unico; pertanto la divisione del canale mesio-vestibolare iniziava in età adulta.

Lo scopo del presente lavoro è di accertare se al numero degli imbocchi canalari della radice mesio-vestibolare del primo molare superiore permanente, corrisponde un ugual numero di canali nel terzo medio e nel terzo apicale.

Materiali e metodi

Per questo lavoro ci siamo serviti di 100 primi molari superio-

ri permanenti estratti per cause diverse; i molari in esame appartenevano tutti ad individui di età adulta (in ogni caso superiore ai 20 anni).

Senza effettuare alcuna preparazione della cavità di accesso, e quindi senza ricercare con strumenti endodontici i canali radicolari e la loro percorribilità, sono state effettuate 3 sezioni orizzontali per ogni radice mesio-vestibolare, a diversi livelli, come segue:

1° sezione: a livello del pavimento della camera pulpare.

2° sezione: al terzo medio della radice.

3° sezione: a due millimetri dall'apice radicolare.

In alcuni casi dubbi sono state effettuate ulteriori sezioni tra il terzo medio e il terzo apicale.

Sono state ottenute, dai tre monconi radicolari, 5 superfici di osservazione; tali superfici sono state esaminate a vari ingrandimenti con uno stereomicroscopio.

Lo stereomicroscopio è stato preferito ad altri mezzi di indagi-

ne, quali la colorazione dei canali e la loro successiva sezione o ai metodi di diafanizzazione, per la controllabilità assoluta, specie ai forti ingrandimenti, delle sezioni radicolari.

Abbiamo considerato come canale unico qualsiasi canale, prescindendo della sua forma, purché non mostrasse interruzione del lume.

L'indagine con lo stereomicroscopio ci ha consentito, specie nei canali nastriformi, di poter valutare calcificazioni distrofiche o calcoli pulpari, che avrebbero potuto simulare una divisione fisiologica dello stesso.

Pertanto sono stati considerati come canali solamente quelle zone radicolari circondate completamente da dentina.

In 10 dei cento denti presi in esame è stata effettuata un'analisi istologica, previa fissazione, decalcificazione, sezione e colorazione degli stessi con le tecniche routinarie di laboratorio, quale controllo del metodo precedentemente descritto.

In altri 10 denti sono state ef-

→

men, thereby encouraging the formation of the outer layer of dentin, which completely, or almost completely, divides the canal.

Hess' most important observation, which was confirmed by his student, E. Zürcher, concerned the mesiobuccal roots of young patients, in whom there appeared to be only one root canal.

Hence, division of the mesiobuccal canal begins in adulthood.

The object of the present study was to determine whether the number of canal orifices of the mesiobuccal root of the permanent maxillary first molar corresponded to an equal number of canals in the median third and in the apical third.

Materials and methods

For this study, we examined 100 permanent maxillary first

molars, which had been extracted for various reasons. All the molars examined belonged to adults over 20 years of age.

Without any preparation of the entry cavity, and hence without using endodontic instruments to determine the position of the root canals and whether or not they were open, three horizontal sections were performed at three different places for each mesiobuccal root:

1° section: in the floor of the pulp chamber;

2° section: in the median third of the root;

3° section: two millimeters from the root apex.

In doubtful cases, further sections were performed between the median third and the apical third. Five surfaces for observation were obtained from the three root stumps. These surfaces were examined at various magnifications through a stereoscopic microscope.

The stereoscopic microscope was preferred to other investigative methods, such as coloration

of the canals and their subsequent section or making them transparent to achieve complete control of the root sections, especially when highly magnified.

We considered any canal which did not have an interruption in its lumen to be a single canal, no matter what its form.

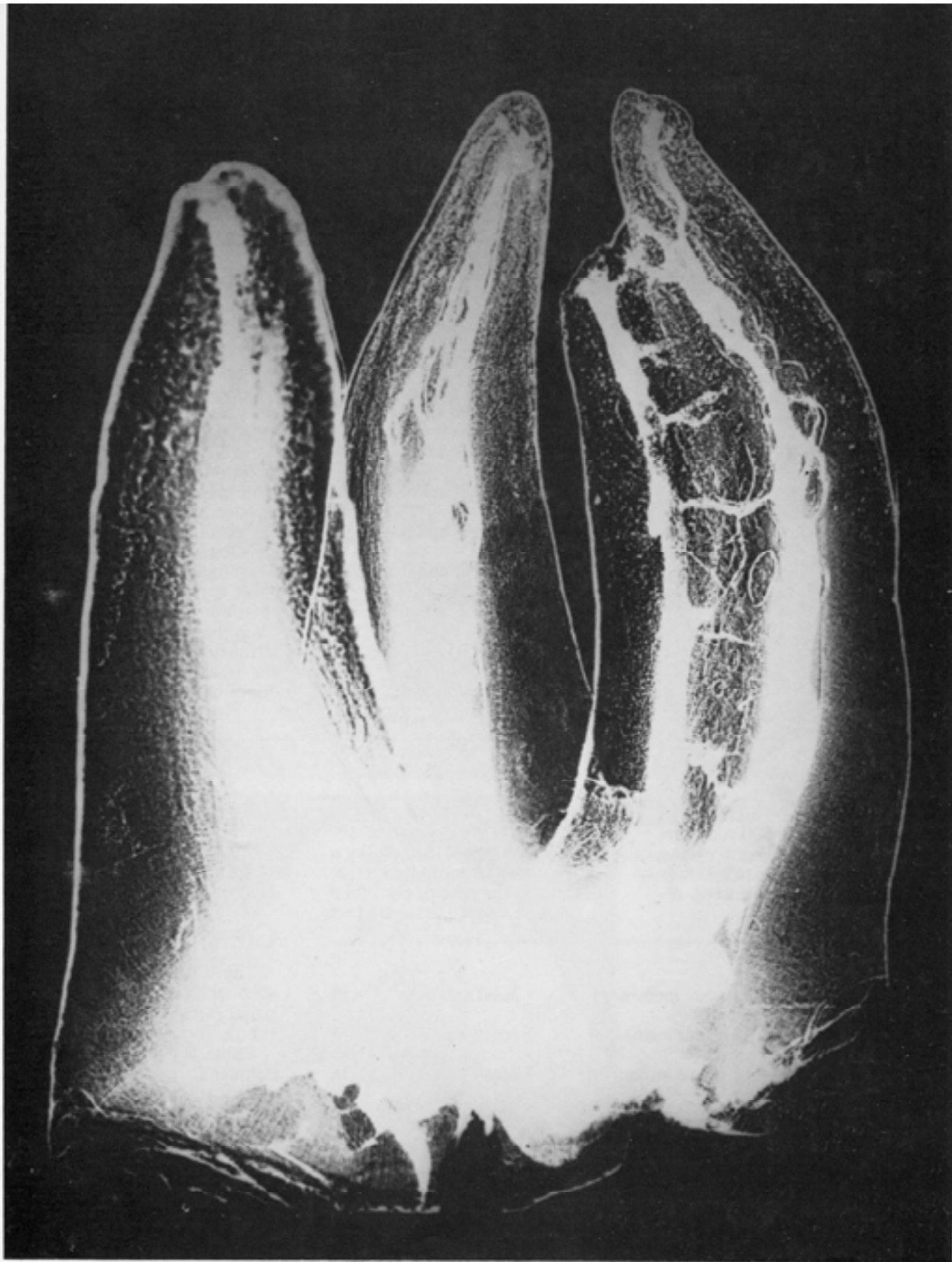
Examination through the stereoscopic microscope permitted evaluation of dystrophic calcifications or pulp stones, which might have simulated physiological division of the canals, especially in the case of ribbonlike canals.

Therefore, only those root zones which were completely surrounded by dentin were considered to be canals.

To check the method described above, histological analysis was done on ten of the one hundred teeth examined, after fixation, decalcification, sectioning and coloring using routine laboratory techniques.

Sagittal sections, using the technique of dental abrasion, were performed on ten other teeth.

→



Primo molare superiore con 2 canali nella radice mesio-vestibolare comunicanti per mezzo di anastomosi trasverse. Notare il complesso sistema dei delta apicali. (Walter Hess e Oskar Keller (1928) - Archivio Castagnola - Pistoia).

First upper molar with two canals in the mesio-vestibular root. The canals are communicating by cross anastomosis. Particularly interesting is the complex system at the apical delta.

fettuate, mediante la tecnica di usura, sezioni sagittali.

Risultati

L'esame stereomicroscopico e l'esame istologico delle 500 superfici radicolari della radice mesiale dei primi molari superiori permanenti, ha portato ai seguenti risultati:

È di particolare interesse notare come solo il 42% dei denti presi in esame presenti un canale unico e che solo il 17% un canale duplice.

Il rimanente 41% evidenzia una complessa struttura radicolare che talvolta (come nell'ultimo caso riscontrato in questa casistica, e cioè un imbocco canolare, un canale al terzo medio e due canali al terzo apicale), può

potenzialmente portare a degli insuccessi endodontici al pari dell'altro 3% rappresentato dalle radici con un imbocco, due canali al terzo medio e due al terzo apicale.

Conclusioni

Nella tabella 2 abbiamo riportato il quadro riassuntivo dei risultati ottenuti da diversi autori con differenti metodi di indagine.

Nella tabella 2 sono considerate, in percentuale, le radici mesio-vestibolari a canale unico, le radici mesio-vestibolari a canale doppio e, nei casi in cui gli autori lo hanno specificato, la percentuale dei canali che si mantiene duplice anche al terzo apicale.

I risultati sono concordi nell'evidenziare che solo una parte, più o meno rilevante delle radici a due canali termina con due forami apicali principali.

Implicitamente in questa affermazione c'è la constatazione che una quota parte dei canali doppi confluiscono tra loro ren-

→

1

1) 1 imbocco canolare	1 canale 3° medio	1 canale 3° apicale	42%
2) 1 imbocco canolare	2 canali 3° medio	1 canale 3° apicale	7%
3) 1 imbocco canolare	2 canali 3° medio	2 canali 3° apicale	3%
4) 1 imbocco canolare	1 canale 3° medio	2 canali 3° apicale	1%
5) 2 imbocchi canalari	2 canali 3° medio	2 canali 3° apicale	17%
6) 2 imbocchi canalari	2 canali 3° medio	1 canale 3° apicale	23%
2) 2 imbocchi canalari	1 canale 3° medio	1 canale 3° apicale	7%

Results

Stereoscopic and histological examination of the 500 root surfaces of the mesial root of the permanent maxillary first molars produced the following results:

and that only 17% have a double canal.

The remaining 41% display a complex root structure, which at times (as in the case of one canal orifice, one canal at the median

of the other 3%, represented by roots with one orifice and two canals at the median third and two at the apical third.

Conclusion

Table 2 summarizes the results obtained by other authors using different investigative methods.

Table 2 presents data in percentage form concerning mesio-buccal roots with a single canal, mesiobuccal roots with a double canal and, when the authors have so specified, the percentage of canals which were also double at the apical third.

The results show that only a small, though relatively significant, percentage of roots with two canals terminates in two main apical foramina.

Implicit in this statement is the fact that a certain percentage of double canals converges, the-

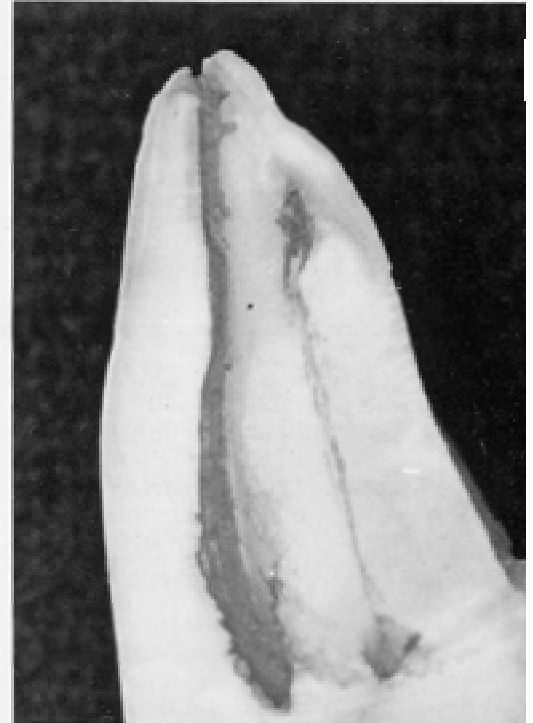
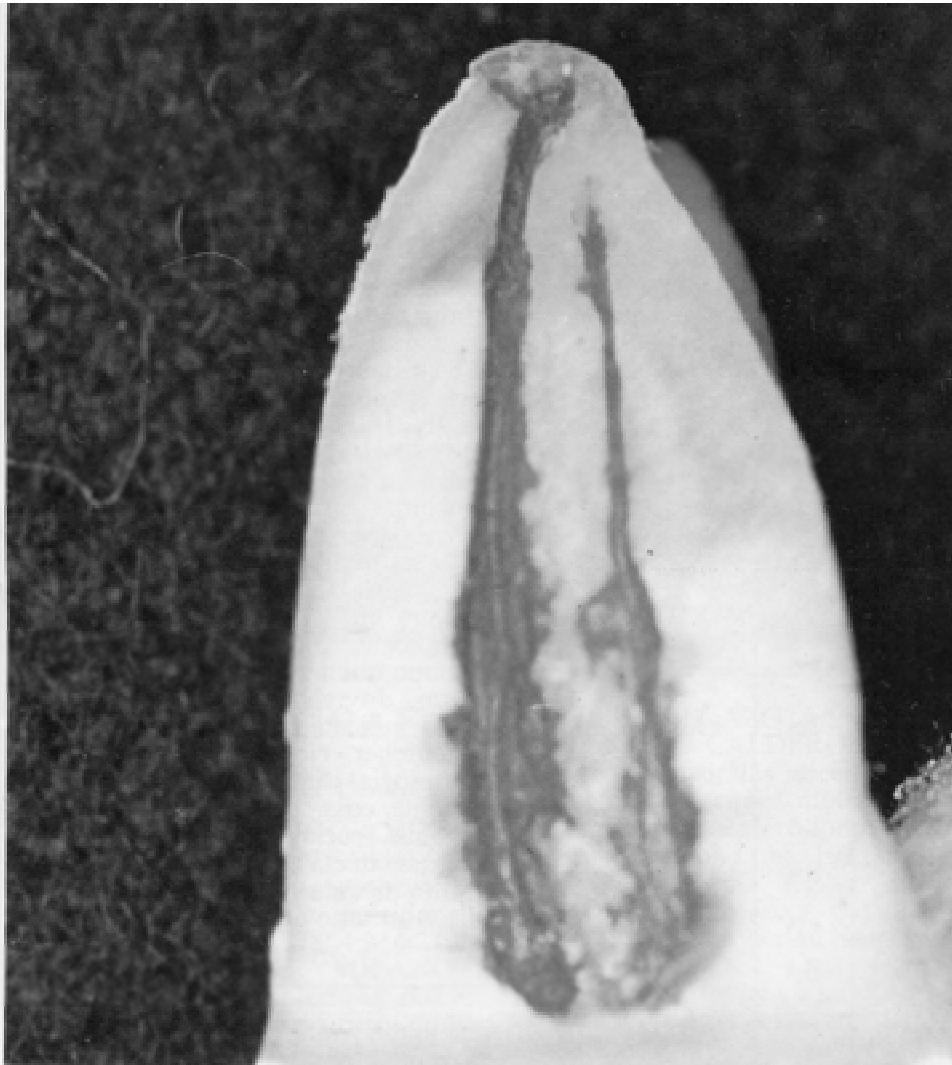
→

1

1) 1 canal orifice	1 canal median 3 rd	1 canal apical 3 rd	42%
2) 1 canal orifice	2 canals median 3 rd	1 canals apical 3 rd	7%
3) 1 canal orifice	2 canals median 3 rd	2 canals apical 3 rd	3%
4) 1 canal orifice	1 canal median 3 rd	2 canals apical 3 rd	1%
5) 2 canal orifices	2 canals median 3 rd	2 canals apical 3 rd	17%
6) 2 canal orifices	2 canals median 3 rd	1 canals apical 3 rd	23%
2) 2 canal orifices	1 canal median 3 rd	1 canals apical 3 rd	7%

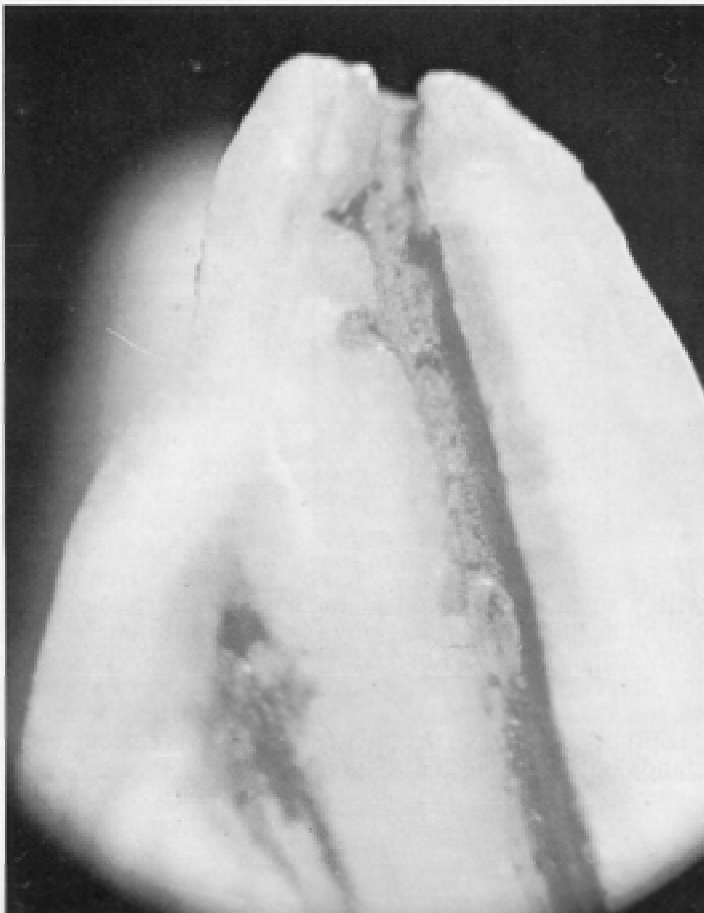
It is particularly interesting to note that only 42% of the teeth examined have a single canal

third and two canals at the apical third) may potentially lead to endodontic failure. This is also true



Esempi di radici mesio-vestibolari a due canali.

Examples of two mesio-vestibular roots with two canals.



dendo di conseguenza meno probabile il rischio di un insuccesso endodontico, anche qualora uno dei due non sia stato precedentemente trattato.

Dalla tabella 2 risulta altresì che il numero delle radici mesio-vestibolari a canale unico, sia pure nell'ambito della diversità

dei risultati dei vari autori, sia notevolmente più alto di quanto fosse dato da supporre.

Spicca in particolare modo il 75% di Zürcher e questo dato, anche riallacciandosi a quanto detto nell'introduzione, è dovuto alla giovane età dei denti esaminati da questo autore.

L'82% che risulta dallo studio di G. Hartwell sembra una percentuale meno veritiera, in quanto l'indagine è stata condotta dall'autore radiograficamente, tecnica che non può essere necessariamente affidabile per uno studio dettagliato della morfologia dei canali radicolari.

I risultati che noi abbiamo ottenuto, specie per quanto riguarda il 21% delle radici mesio-vestibolari che presentano due canali anche al terzo apicale, concorda sostanzialmente con buona parte degli autori che hanno eseguito metodiche simili alla nostra.

A nostro giudizio i risultati morfologici più probanti che possono ottenersi con queste indagini dovrebbero seguire la strada indicata da W. Hess e da E. Zürcher, cioè rapportare la morfologia canalare all'età del paziente, cosa che non è sempre possibile specialmente per le fasce basse di età dove l'estrazione di uno di questi elementi costituisce un fatto eccezionale. □

due to the young age of the teeth examined by this author (which is related to what we said in the introduction).

G. Hartwell's 82% appears to be less believable, since the author used radiography as his investigative method. This technique is not always reliable in a detailed morphological study of root canals.

Our results are in substantial agreement with the majority of the authors who used methods similar to our own. This is especially true of the 21% of mesio-buccal roots which also have two canals at the apical third.

In our opinion, the method indicated by W. Hess and E. Zürcher should be followed in order to obtain the most reliable morphological results from these studies. This means relating canal morphology to patient age. Unfortunately, this practice is not always possible, especially in the case of younger patients, in whom extraction of these teeth is a rare occurrence. □

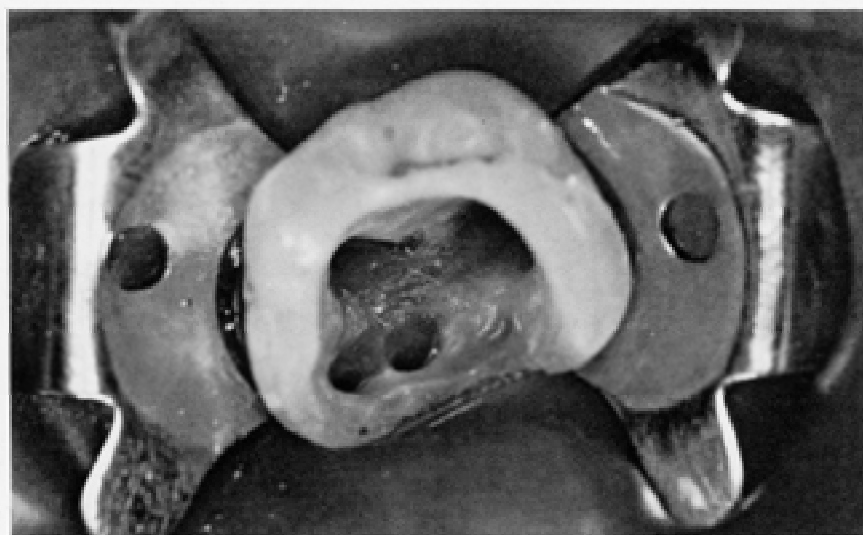
AUTORE	ANNO	METODO DI INDAGINE	N° DENTI	RADICI M.V. 1 CANALE	RADICI M.V. 2 CANALI	RADICI M.V. 2 CANALI 2 FOR. APIC.
AUTHOR	YEAR	METHOD	N° TEETH	M.V. ROOT 1 CANAL	M.V. ROOT 2 CANALS	M.V. ROOT 2 CANALS
W. Hess	1917	In vitro	513	47.0%	53.0%	-
E. Zürcher	1922	In vitro	100	75.0%	25.0%	-
T. Okumura	1927	In vitro	299	47.0%	53.0%	-
F. Weiss	1969	In vitro	208	48.5%	37.5%	14.5%
S. N. Sylkås - P. N. Ekenstam	1971	In vitro	100	68.0%	32.0%	9.0%
F. Pinella - Y. Kuntler	1972	Rx	556	51.9%	48.1%	37.8%
F. Pinella	1973	Rx	245	40.8%	59.2%	42.0%
S. H. Aydin - N. F. Milano	1973	In vitro	171	16.0%	84.0%	25.0%
D. M. Nowowitz - H. P. Brenner	1973	Rx	336	36.0%	64.0%	15.0%
D. Green	1973	In vitro	100	64.0%	36.0%	14.0%
B. H. Seidberg e coll.	1973	In vitro	100	38.0%	62.0%	25.0%
A. J. Lane	1974	In vitro	273	44.0%	56.0%	-
H. H. Pomeranz - G. Fishelberg	1974	Rx	100	69.0%	31.0%	15.0%
R. R. Stowry	1974	Rx	100	46.0%	54.0%	-
F. Vertucci	1974	In vitro	100	45.0%	55.0%	18.0%
H. E. Van De Voorde	1975	In vitro	97	48.0%	52.0%	-
S. A. Acosta	1978	In vitro	134	29.0%	71.0%	-
G. Hartwell	1982	Rx	538	82.0%	18.0%	-

reby decreasing the risk of endodontic failure. This is also true even when one of the two canals has not been treated previously.

Table 2 also shows that the number of mesiobuccal roots

with a single canal is considerably higher than what was originally suspected, notwithstanding the diversity of results supplied by the various authors.

Zürcher's 75% particularly stands out. This piece of data is



Primo molare superiore con 4 imbrocchi canalari.

First upper molar with 4 canals.

BIBLIOGRAFIA REFERENCES

ACOSTA VIGOROUX S.A., TRUGEDA BOSAANS; Anatomy of the pulp chambers floor of the permanent maxillary first molar. JE. 1978; 4:214-219.
AYDOS J.H., MILANO NF; Morfologia interna de raiz mesio vestibular de primeiro molar superior permanente. Rev. Gaucha Odontol. 1973; 21: 10-13.
FISCHER G.; Ueber den heutigen Stand der Wurzelbehandlung. SMfZ/RMSO 1907.I.
GREEN D.; Double canals in single roots. Oral Surg. 1973; 35: 689-696.
HARTWELL G., BELLIZZI R.; Clinical investigation of in vivo endodontically treated mandibular and maxillary molars. JE. 8: 555-557, 1982.
HESS W.; Zur Anatomie der Wurzelkanäle des Menschlichen Gebisses. Ed. Zürich 1917.
KEREKES K., TRONSTAD L.; Morfometric observations on the root canals of human molars. JE. 1977; 3:114-119.
KELLER O.; Untersuchungen zur Anatomie der Wurzelkanäle des Menschlichen Gebisse nach dem Aufhellungsverfahren. Schw. Msch. Zhk. 1928: 635.
LANE A.J.; The course and incidence of multiple canals in the mesiobuccal root of the maxillary first molar. J. Br. Endodont. Soc. 1974, 7: 9-11.

LOPEZ BEGAZO A., ORDOÑEZ H.A., CALDERON R.C.; Topografía de las raíces y conductos del primer molar superior con fines endodónticos. Rev. Odontol. Lima. 1973, I: 67-77.
MORAL H.; Ueber das Vorkommen eines vierten Kanals in oberen Molaren. Oesterreichischen-Ungarische Vierteljahrsschrift für Zahnheilkunde. 1915, Heft.3.
NOSOWITZ D.M., BRENNER M.R.; The major canals of the mesiobuccal root of the maxillary first and second molars. NY. J. Dent. 1973; 35: 689-696.
OKUMURA T.; Anatomy of the root canals. Jada, 1927, 14:632-636.
PALMA J.A.; Anatomia quirúrgica de la raíz mesiovestibular de los molares superiores con finalidad endodóntica. Resumen de la tesis de doctoral. Rev. Fac. Odontol. 1978, 10: 135-138.
PINEDA F., KUTTLER Y.; Mesiodistal and buccolingual roentgenographic investigation of 7,275 root canals. Oral Surg. 1972; 33: 101-110.
PINEDA F.; Roentgenographic investigation of the mesiobuccal root of the maxillary first molar. Oral Surg. 1973; 36: 253-60.
PINEDA F.; Morfologia de los dientes permanentes y anatomía de sus cavidades pulpares. In: Vinciente Preciado ed manual de endodoncia. Ist. Guadalajara: Cuellar ediciones, 1975; 88.

POMERANZ H.H., FISHELBERG G.; The secondary mesio-buccal canal of maxillary molars. Jada 1974; 88: 119-124.
PREISWERK G.; Lehrbuch der Zahnheilkunde. J.F. Lehmann, München 1908.
* * SEIDELBERG B.H.; Frequency of two mesiobuccal root canals in maxillary permanent first molar. Jada 1973; 87: 852-856.
SLOWEY R.R.; Radiographic aids in the detection of extra root canals. Oral Surg. 1974; 37: 726-771.
SYKARAS S.N., ECONOMON P.N.; Root canal morphology of the mesiobuccal root of the maxillary first molar. Oral Res. April, 1971, Abstr. n° 2025.
VAN DE VOORDE H.E.; Molar fourth canals: frequent cause of endodontic failure? III Dent J. 1975; 44: 779-786.
VERTUCCI F.J.; The endodontic significance of the mesiobuccal of the maxillary first molar. US. Navy. Med. 1974; 68: 28-31.
WEINE F.; Canal configuration in the mesiobuccal root of the maxillary first molar and its endodontic significance. Oral Surg. 1969; 419-425.
ZÜRCHER E.; Zur Anatomie der Wurzelkanäle des Menschlichen Milchgebisses und der 6 jahr Molaren. SMfZ/RMSO. September 1922. n° 9.
* * Preiswerk G.; Lehrbuch der Zahnheilkunde. J. F. Lehmann. München 1908.